

# Encuentros de Salud Laboral ComHuelva

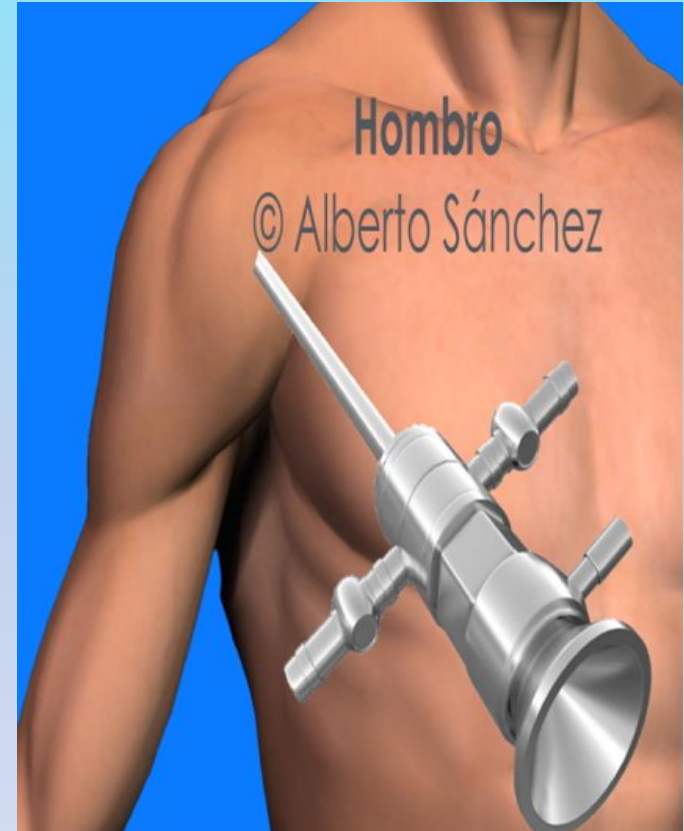
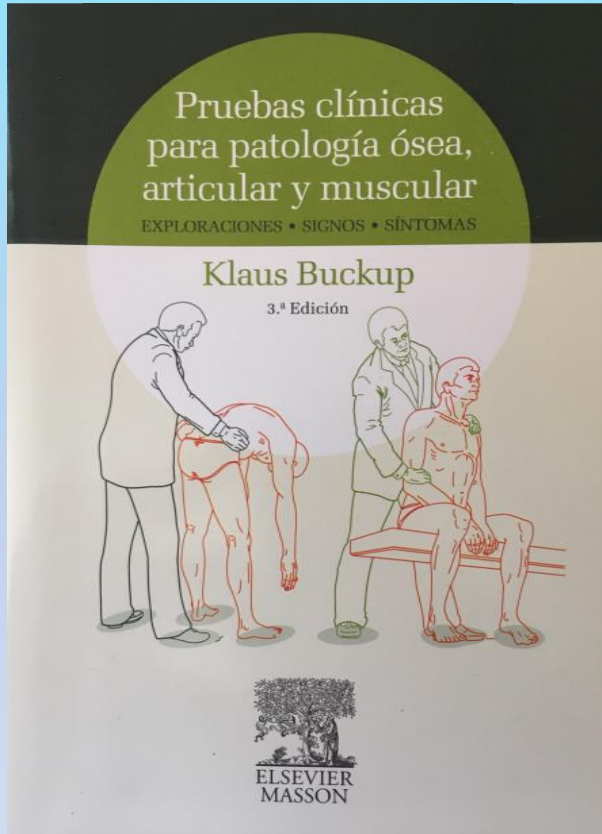
*"Hombro doloroso : Taller Práctico"*

*Jueves 25 de abril de 2024*

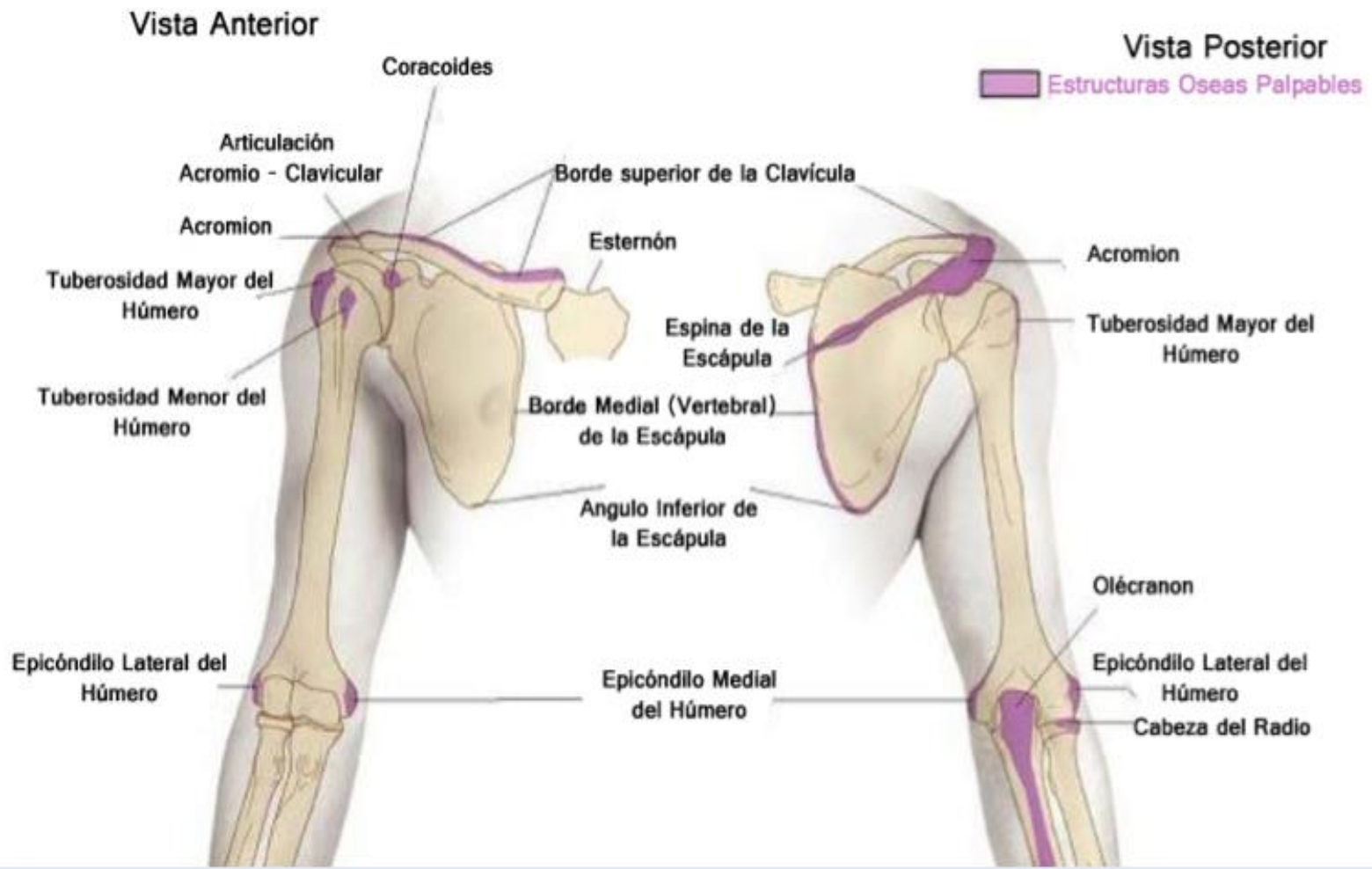
**19:00 HORAS**



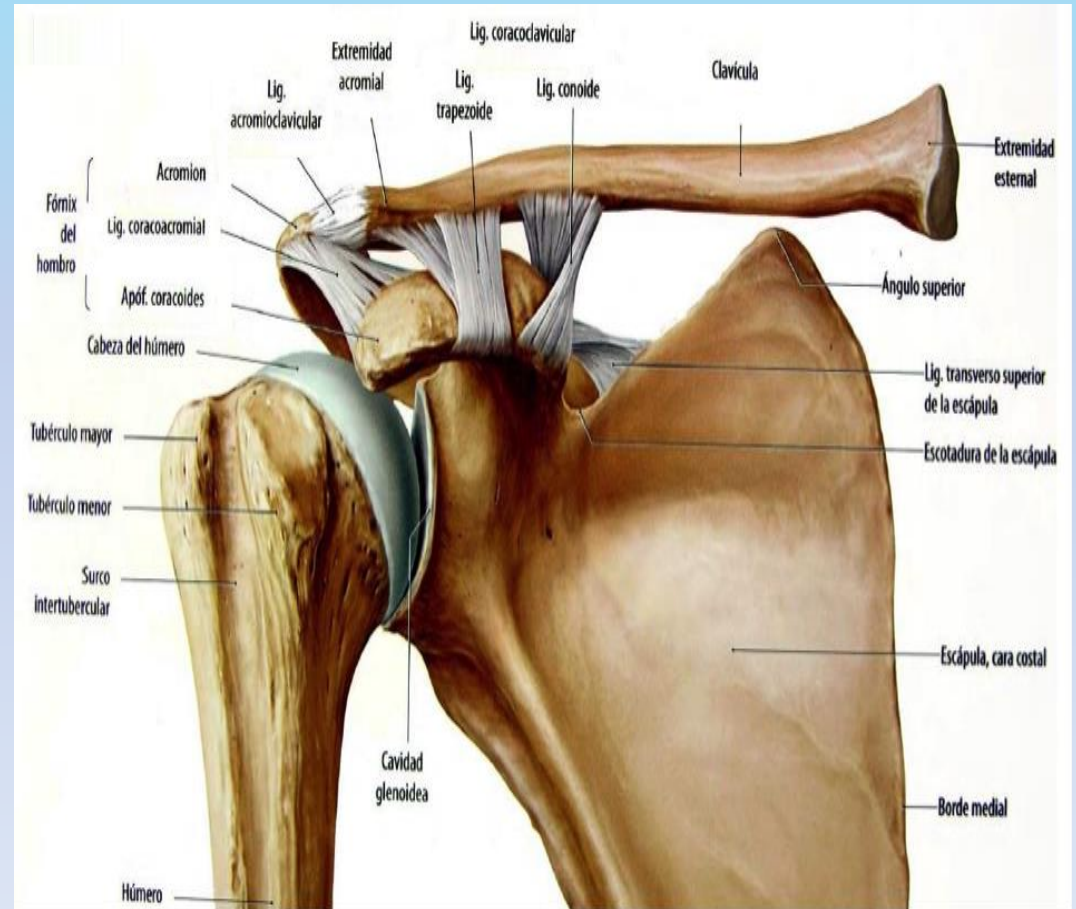
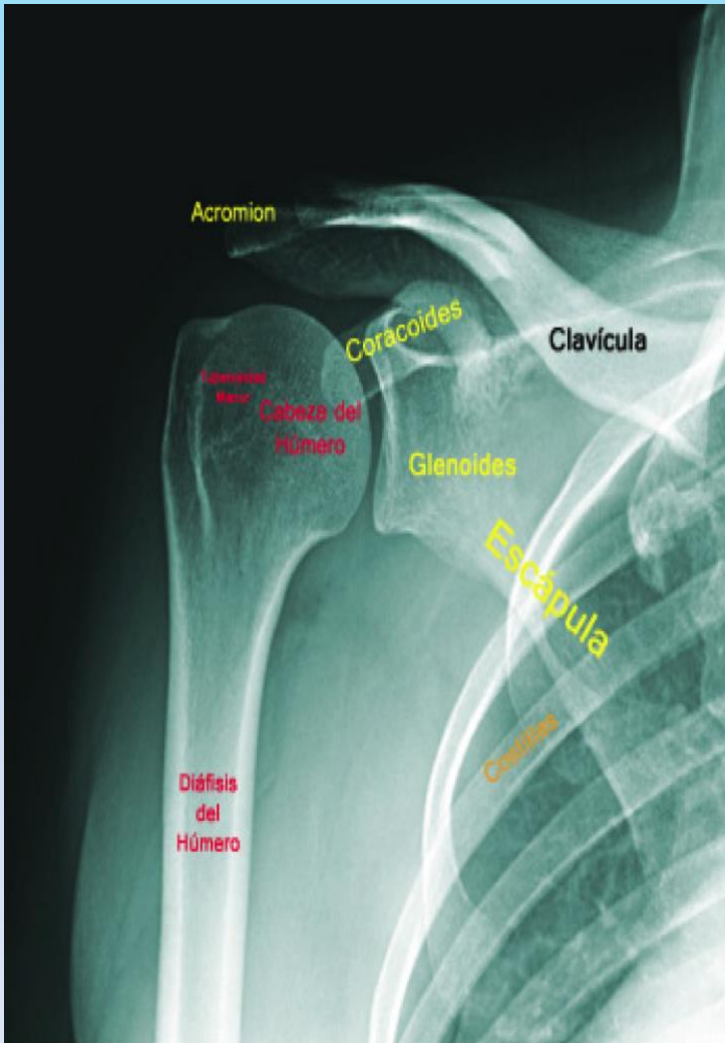
Dr. S. Rodríguez Suárez



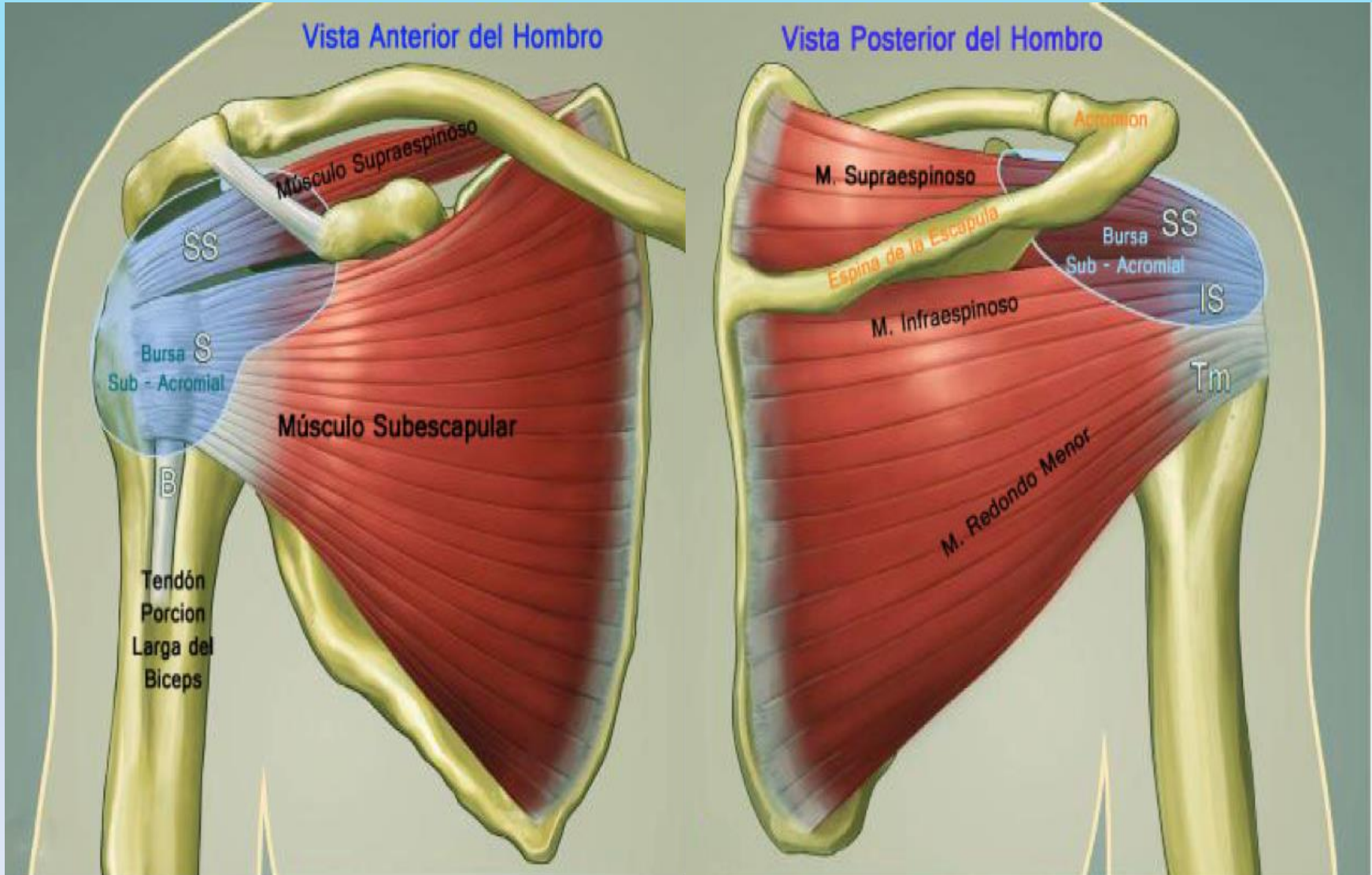
# RECUERDO ANATÓMICO



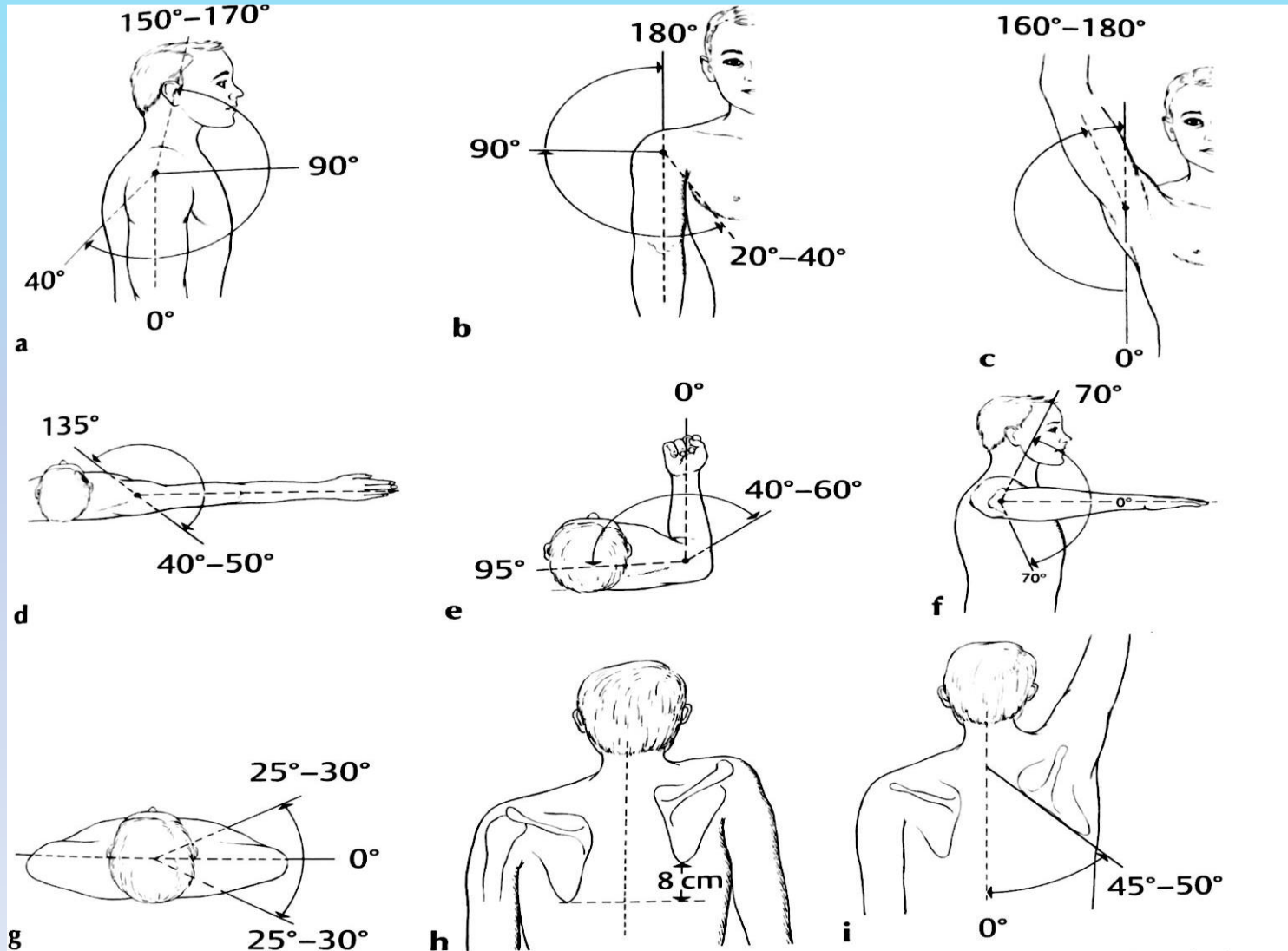
# RECUERDO ANATÓMICO







# RANGO DE MOVIMIENTO DEL HOMBRO



## BALANCE ARTICULAR

Flexión anterior	Brazos hacia delante	Normal 0-160°
Abducción	Brazos hacia fuera	Normal 0-160°/180°
Rotación interna	El pulgar toca las apófisis espinosas, indicar nivel	Normal, llega a la mitad de la columna torácica; compárense ambos lados
Rotación externa	1. Codo en tronco, rotación lateral de antebrazos 2. Abducción del brazo a <u>90°</u> y rotación externa	Normal 30-60° Rotación externa reducida en la capsulitis adhesiva

Lesión del manguito de los rotadores: disminuye el BA anterior, se mantiene el BA posterior; capsulitis adhesiva: ambos disminuyen




# ANAMNESIS

PREGUNTA	RESPUESTA	APLICACIÓN CLÍNICA
1. EDAD	<p>ANCIANO</p> <p>JOVEN</p>	<p>Rotura del manguito rotador/atrapamiento, artritis (OA), capsulitis adhesiva (hombro congelado), fractura del húmero (tras traumatismo)</p> <p>Inestabilidad, lesión AC, osteólisis, atrapamiento en atletas</p>
2. DOLOR		
a. Inicio	<p>Agudo</p> <p>Crónico</p>	<p>Fractura, lesión del manguito de los rotadores, lesión AC, luxación</p> <p>Atrapamiento, artritis</p>
b. Localización	Craneal/articulación AC	Artrosis de la articulación AC
c. Aparición	Dolor nocturno	Típico de la lesión del manguito de los rotadores, tumor
d. Empeoramiento/alivio	<p>Empeoramiento con abducción del hombro</p> <p>Alivio en abducción</p>	<p>Lesión del manguito de los rotadores</p> <p>Radiculopatía cervical</p>
3. RIGIDEZ	Sí	Osteoartritis, capsulitis adhesiva
4. INESTABILIDAD	«Se sale y entra»	Luxación: > 90% anterior; sucede con la abducción y rotación externa (p. ej., lanzamiento)
5. TRAUMATISMO	<p>Contusión directa</p> <p>Caída sobre mano extendida</p>	<p>Lesión acromioclavicular</p> <p>Luxación glenohumeral</p>
6. TRABAJO/ACTIVIDAD	<p>Sobreabuso de elevación</p> <p>Levantamiento pesos</p> <p>Atletas: lanzadores</p> <p>Trabajadores manuales</p>	<p>Lesión del manguito de los rotadores</p> <p>Osteólisis (clavícula distal)</p> <p>Lesión/atrapamiento del manguito de los rotadores</p> <p>Artritis (OA)</p>
7. Síntomas neurológicos	Parestesias/hipoestesias/ «acorchamiento»	Síndrome del desfiladero torácico, lesión del plexo braquial
8. AHx	Cardiopulmonares/GI	Dolor referido en hombro



# SIEMPRE 2 PROYECCIONES MÍNIMO USAR MIEMBRO CONTRALATERAL

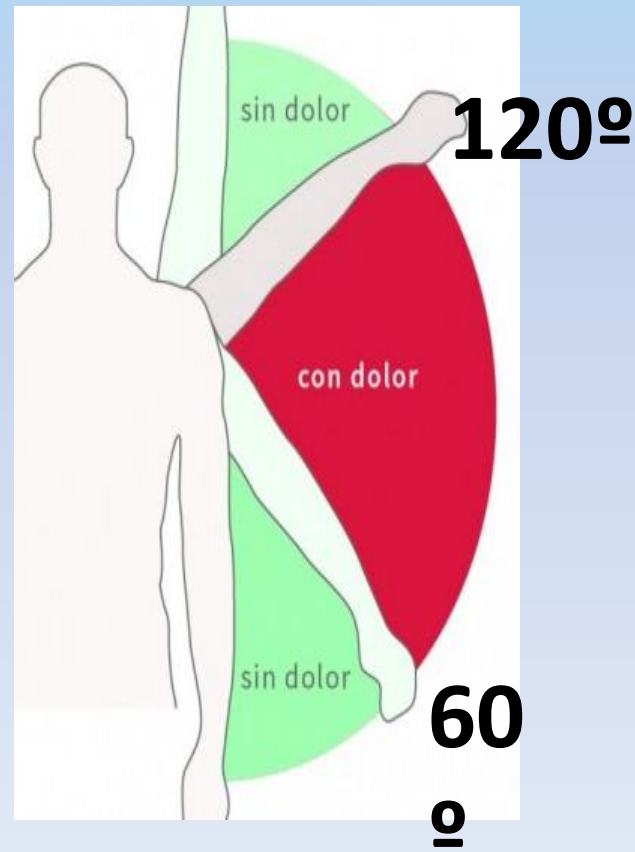


## MANIOBRAS DE EXPLORACION

- Lesión Manguito Rotador
- Inestabilidad
- Impingment
- Lesión biceps braquial

## EVALUACIÓN DEL TENDÓN SUPRAESPINOSO

### TEST ARCO DOLOROSO (Painful arc sign)



<https://youtu.be/IGhPJQ7jGbs>

## EVALUACIÓN DEL TENDÓN SUPRAESPINOSO


### MANIOBRAS DE EXPLORACION HOMBRO

- Lesión Manguito Rotador
- Inestabilidad
- Impingment
- Lesión biceps braquial

#### TEST DE JOBE (Empty can test)



#### PRUEBA DE “LATA LLENA” (Full can test)

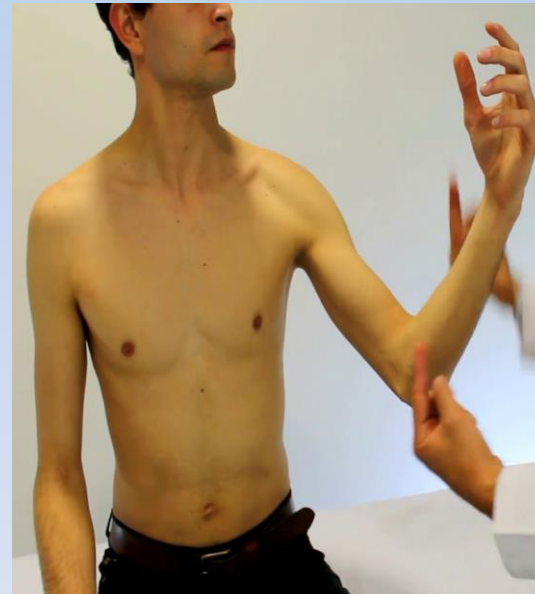

## MANIOBRAS DE EXPLORACION

## EVALUACIÓN DEL TENDÓN SUPRAESPINOSO

- Lesión Manguito Rotador
- Inestabilidad
- Impingment
- Lesión biceps braquial

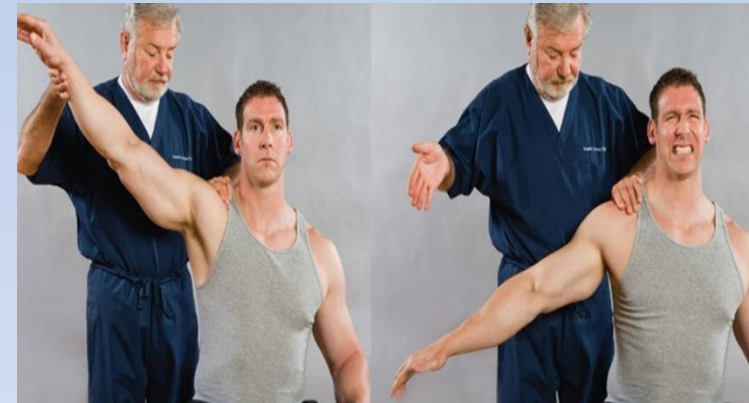### TEST BRINDIS CHAMPÁN



<https://youtu.be/CCV6wpi2Gr>

U

### PRUEBA DEL BRAZO CAIDO (Drop arm test / Test Codman)



[https://youtu.be/MiCXKz\\_heHI](https://youtu.be/MiCXKz_heHI)

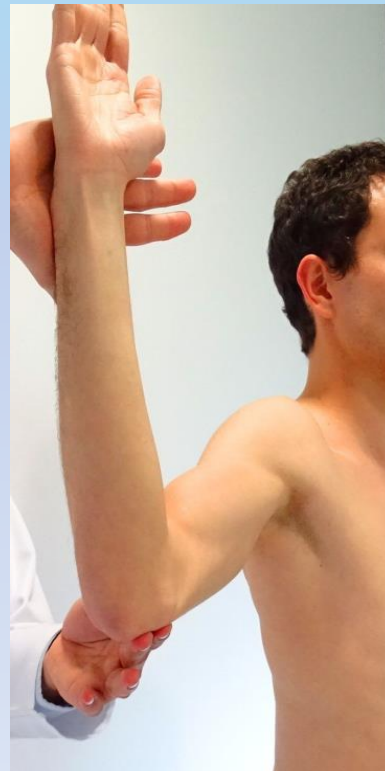

## MANIOBRAS DE EXPLORACION

## EVALUACIÓN DE ROTADORES EXTERNOS: INFRAESPINOSO

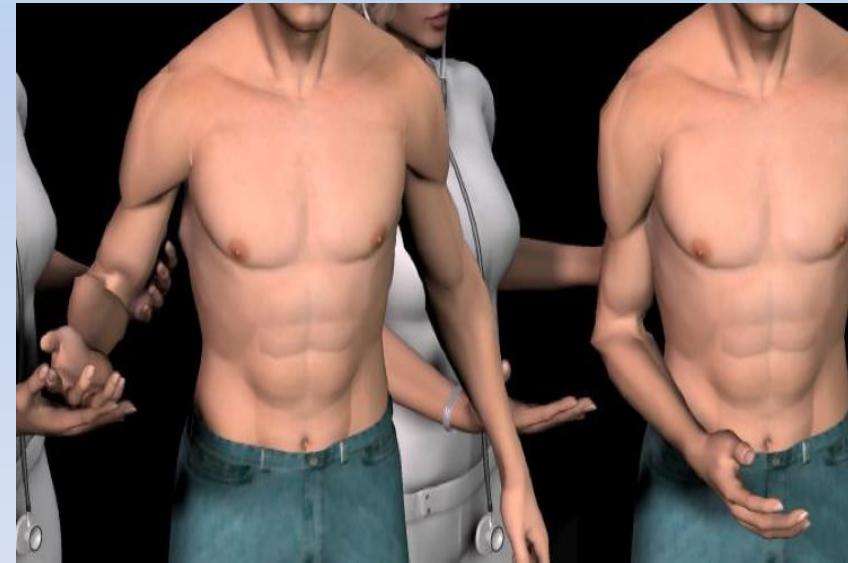- Lesión Manguito Rotador
- Inestabilidad
- Impingment
- Lesión biceps braquial

**SIGNO DE PATTE  
(Rappel  
automatique)**



**SIGNO DEL  
RETRASO  
(Lag sign)**

**SIGNO DEL  
REGRESO  
(Drop sign)**

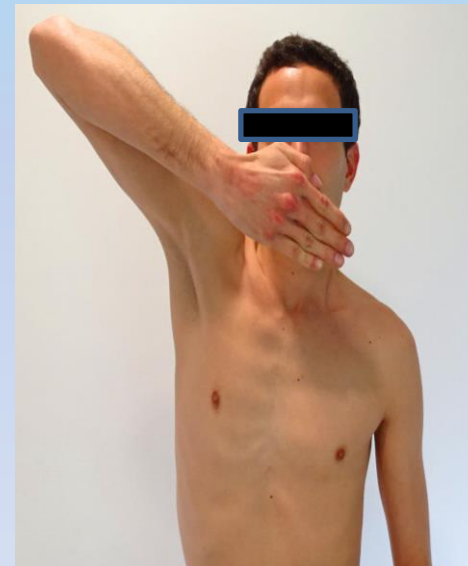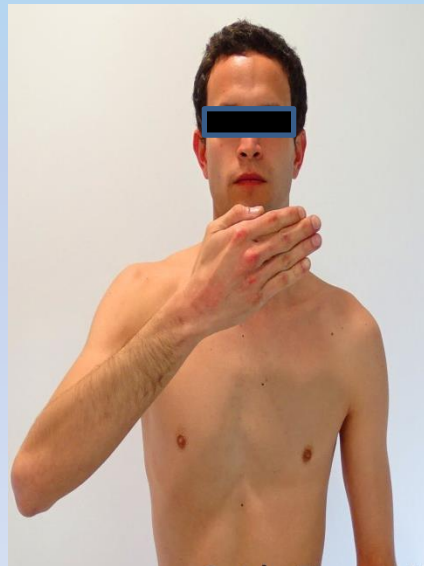


## MANIOBRAS DE EXPLORACION

## EVALUACIÓN DE ROTADORES EXTERNOS: REDONDO MENOR

- Lesión Manguito Rotador
- Inestabilidad
- Impingement
- Lesión biceps braquial

### SIGNO DE LA CORNETA (Hornblowersign)



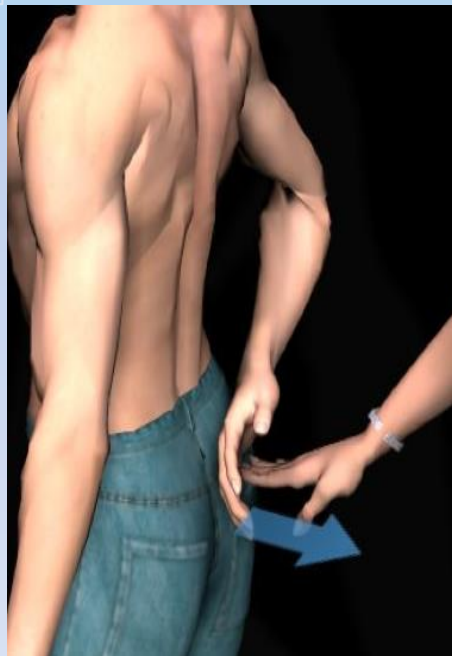<https://youtu.be/sNL7qhIxu8w>

## MANIOBRAS DE EXPLORACION

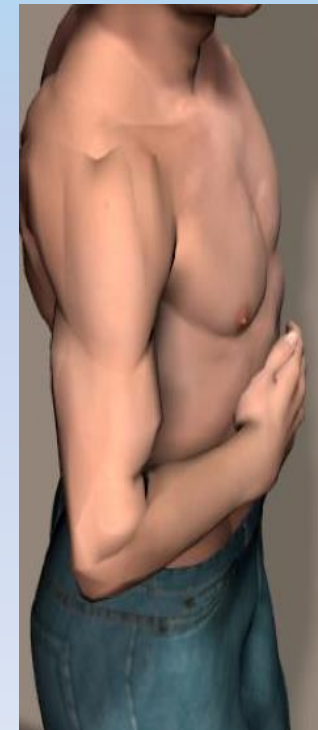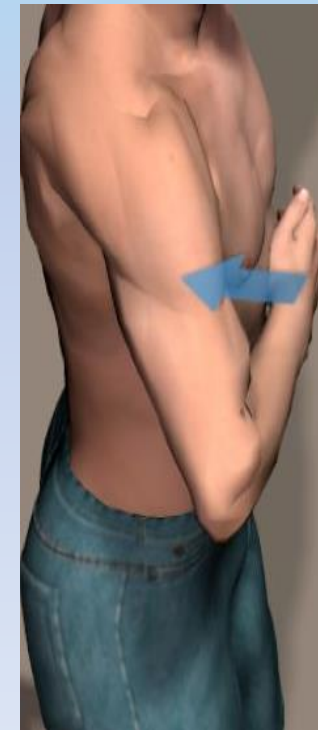## EVALUACIÓN DE ROTADOR INTERNO: SUBSCAPULAR

- Lesión Manguito Rotador
- Inestabilidad
- Impingment
- Lesión biceps braquial

### PRUEBA DE GERBER (Lift off test)



### PRUEBA DE NAPOLEON (Belly pres)



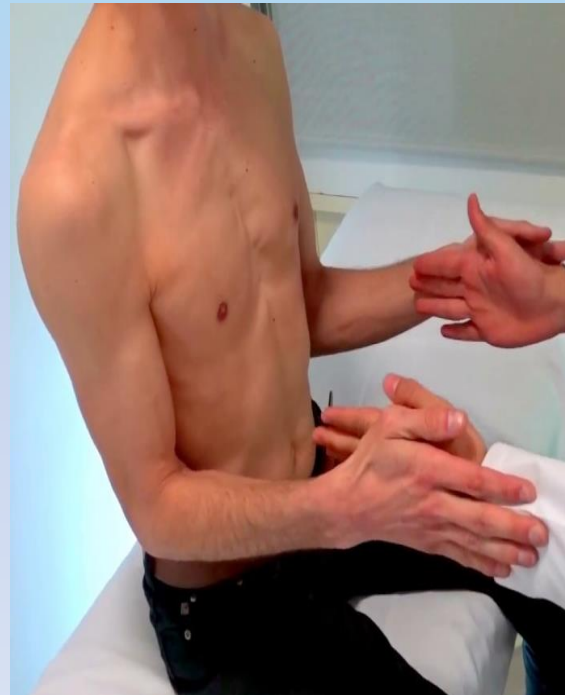<https://youtu.be/zbvz9of-6f4>

## MANIOBRAS DE EXPLORACION

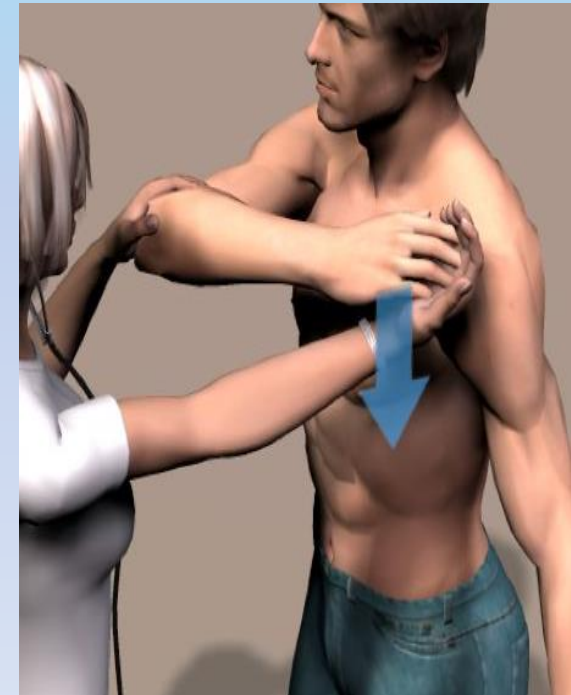## EVALUACIÓN DE ROTADOR INTERNO: SUBSCAPULAR

- Lesión Manguito Rotador
- Inestabilidad
- Impingment
- Lesión biceps braquial

### PRUEBA DE FUERZA CONTRA RESISTENCIA RI



### ABRAZO DEL OSO



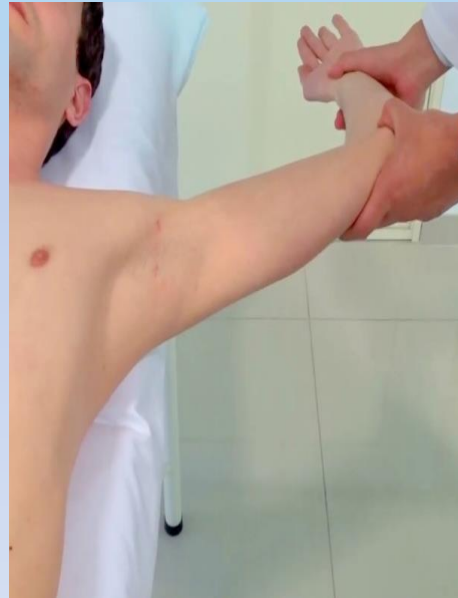

# INESTABILIDAD

## MANIOBRAS DE EXPLORACION

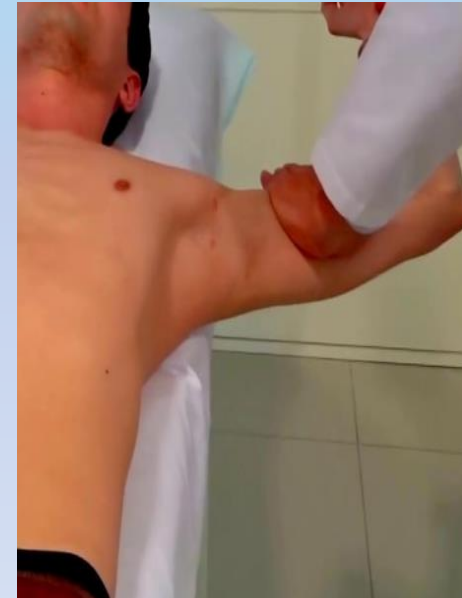- Lesión Manguito Rotador
- Inestabilidad
- Impingment
- Lesión biceps braquial

### PRUEBA DE APRENSION ANTERIOR



<https://youtu.be/wxDNoIM1248>

### PRUEBA DE RECOLOCACIÓN



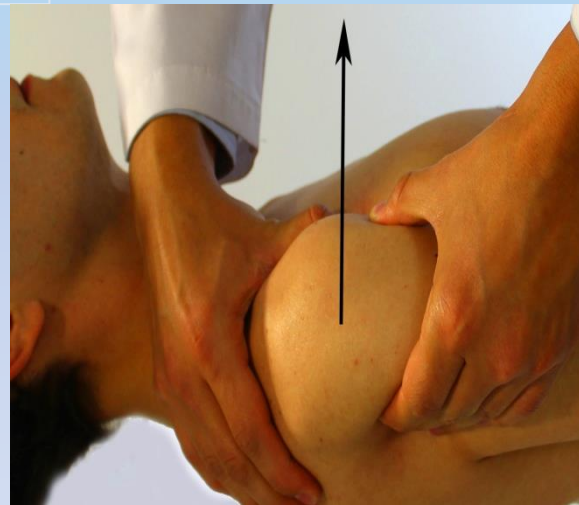
<https://youtu.be/XgFA-neEadI>

# INESTABILIDAD

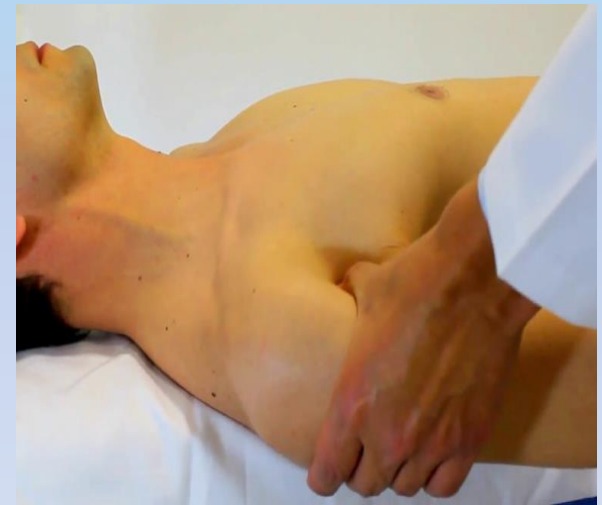## MANIOBRAS DE EXPLORACION

- Lesión Manguito Rotador
- Inestabilidad
- Impingment
- Lesión biceps braquial

### PRUEBA DE CAJÓN ANTERIOR



### PRUEBA DE CAJÓN POSTERIOR

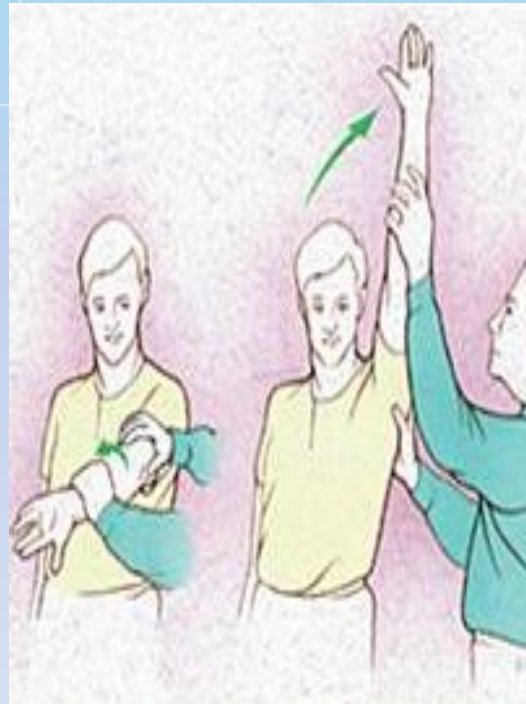

# IMPINGEMENT

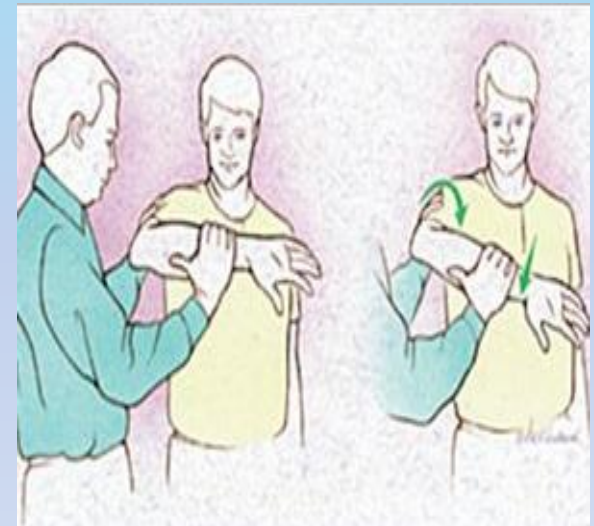
## MANIOBRAS DE EXPLORACION

- Lesión Manguito Rotador
- Inestabilidad
- Impingment
- Lesión biceps braquial

### PRUEBA DE NEER



### TEST HAWKINS-KENNEDY



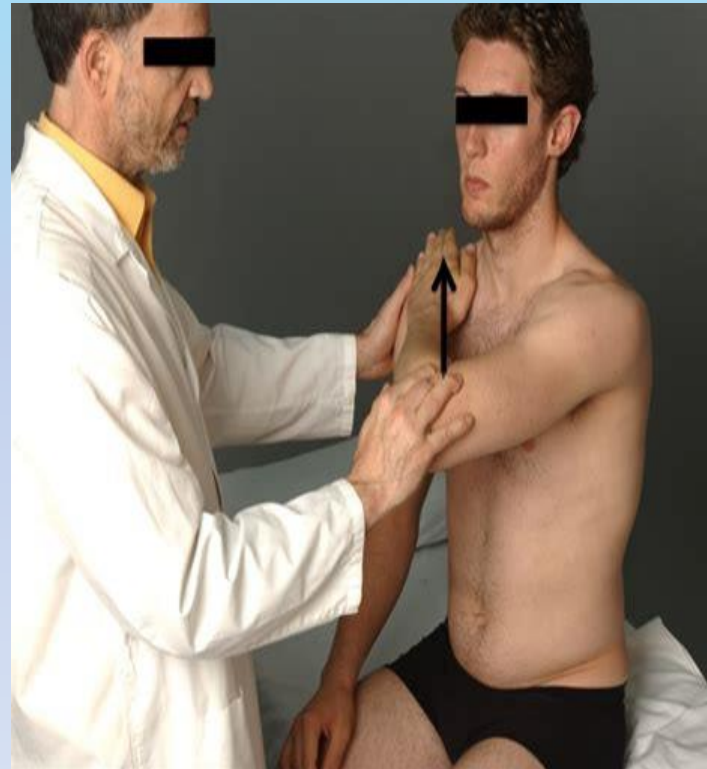<https://youtu.be/R5Uk48wnKtw>

# IMPINGEMENT

## MANIOBRAS DE EXPLORACION

- Lesión Manguito Rotador
- Inestabilidad
- Impingment
- Lesión biceps braquial

## TEST YOCUM



<https://youtu.be/43BdF-pI5J8>

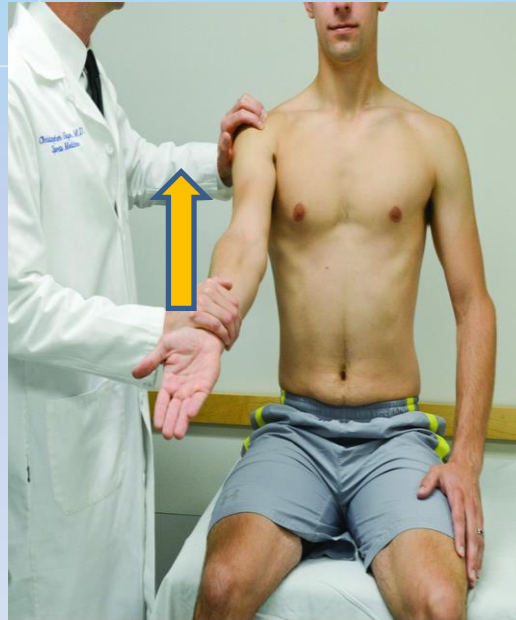


# BICEPS BRAQUIAL

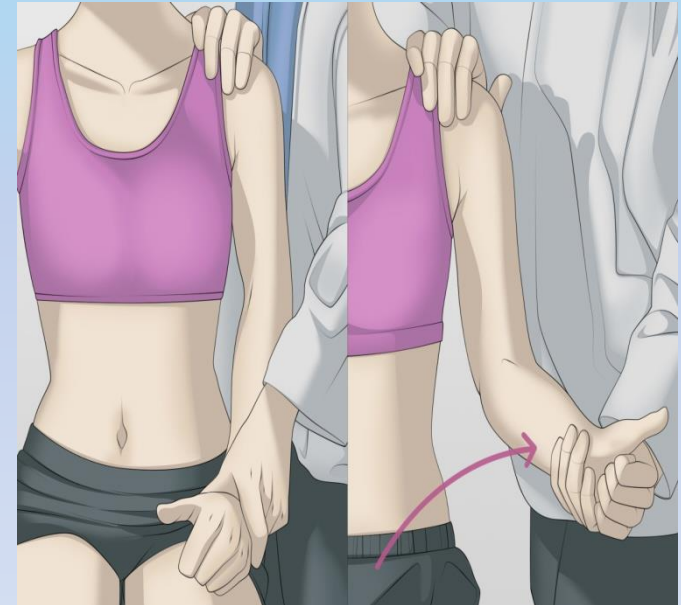
## MANIOBRAS DE EXPLORACION

- Lesión Manguito Rotador
- Inestabilidad
- Impingment
- Lesión biceps braquial

### TEST DE SPEED



### TEST YERGASON



<https://youtu.be/RgBIQxEhSt8>

MUCHAS GRACIAS

